ANATOMISCHER ANZEIGER

Centralblatt

für die gesamte wissenschaftliche Anatomie.

Amtliches Organ der anatomischen Gesellschaft.

Herausgegeben von

Prof. Dr. Karl von Bardeleben in Jena.

Verlag von Gustav Fischer in Jena.

Der „Anatomische Anzeiger" erscheint in Nummern von etwa 2 Druckbogen. Um ein rasches Erscheinen der eingesandten Beiträge zu ermöglichen, werden die Nummern ausgegeben, sobald der vorhandene Stoff es wünschenswert macht und event. erscheinen Doppelnummern. Der Umfang eines Bandes beträgt etwa 50 Druckbogen und der Preis desselben 16 Mark. Das Erscheinen der Bände ist unabhängig vom Kalenderjahr.

XXXI. Band. 26. Oktober 1907. **No. 13 und 14.**

INHALT. **Aufsätze. G. Schlater,** Ueber die phylogenetische Bedeutung des sogenannten mittleren Keimblattes. Mit 2 Abbildungen. (Schluß.) p. 321—330. — **Paul Bartels,** Zum Verständnis der Verbreitungsmöglichkeiten des Zungenkrebses. Mit 1 Tafel. p. 330—334. — **Giuseppe Tricomi Allegra,** Sulle connessioni dei tubercoli bigemini posteriori. — Vie corte. Con 5 figure. p. 335—339. — **Bennet M. Allen,** An important Period in the History of the Sex-Cells of Rana pipiens. With 5 Figures. p. 339—347. — **Aurel v. Szily,** Die einleitenden Vorgänge zur Bildung der knöchernen Flossenstrahlen in der Schwanzflosse bei der Forelle, zugleich ein Beitrag zur Phylogenese dieser Hartgebilde. Mit 8 Abbildungen. p. 347—364.

Bücheranzeigen. MARTIN HEIDENHAIN, p. 364—368. Von WALDEYER.

W. BERG, Bemerkung zu meiner Arbeit: Die Veränderung des Volumens und Gewichtes des Gewebes etc., p. 368.

Anatomische Gesellschaft, p. 368. — **Personalia,** p. 368.

Literatur. p. 49—64.

Nachdruck verboten.

Zum Verständnis der Verbreitungsmöglichkeiten des Zungenkrebses.

Von Dr. PAUL BARTELS,
Volontärassistent an der Berliner anatomischen Anstalt.

Mit 1 Tafel.

Das nebenstehend abgebildete Präparat der Lymphgefäße und regionären Lymphdrüsen der Zunge ist vielleicht geeignet, zur Klärung einiger dieses Gebiet betreffender Fragen beizutragen; ich möchte es deshalb kurz besprechen.

Zum Zwecke der Herstellung eines Demonstrationsobjektes für die Vorlesung über topographische Anatomie des Herrn Geheimrat WALDEYER injizierte ich bei einem neugeborenen Kinde nach GEROTAS

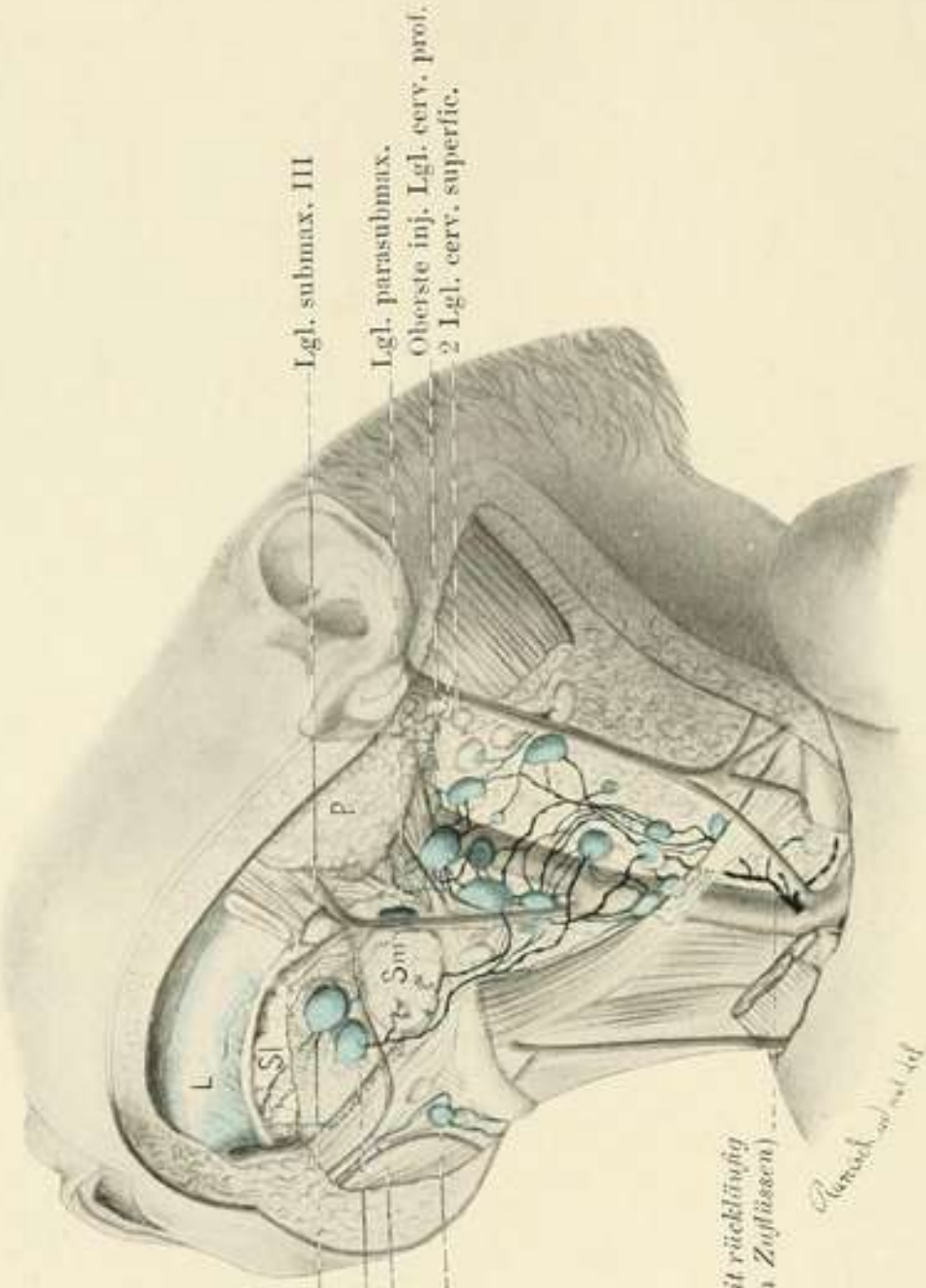

Lymphgebiet der Zunge, dargestellt am Neugeborenen nach 2 Einstichinjektionen nahe der Zungenspitze. (Man beachte die Beteiligung der Glandula submaxillaris!) Etwas verkleinert. — *L* Lingua, *P* Parotis, *Sm* Submaxillaris, *Sl* Sublingualis. Unterkiefer, Clavicula und Sternocleidomastoideus teilweise entfernt.

P. Bartels

Verlag von **Gustav Fischer** in **Jena.**

Methode mit Berlinerblaulösung die Zunge, und zwar wurden zwei Einstiche gemacht, je einer rechts und links neben der Mitte der Zungenspitze, etwa $^1/_2$ cm vom vorderen Rande entfernt. Die Injektion gelang gut und bei sehr langsamem Vorgehen und ruhiger Haltung der Spritze äußerst vollständig, wie sich schon während des Einfließens der Farbe daran erkennen ließ, daß zuerst die an der Außenfläche der Zunge gelegenen, großen und feineren Lymphgefäße bezw. Lymphgefäßnetze deutlich sichtbar hervortraten, allmählich aber die ganze Zunge bis zur Gegend der Papillae vallatae hin prall gefüllt wurde, so daß eine Unterscheidung der genannten, zuerst so deutlichen Gefäße nicht mehr möglich war. Darauf wurde die Injektion abgebrochen und das Objekt in zehnfach verdünnter Formollösung fixiert.

Bei der Präparation ergab sich nun das nebenstehende Bild, das zu den vollständigsten gehört, die ich bei vielfachen Versuchen, die Lymphgefäße der Zunge zu injizieren, erhalten habe. Ich möchte nochmals hervorheben, daß nur an den beiden bezeichneten Stellen eingestochen worden war. Die Abbildung ist möglichst naturgetreu von Fräulein Ranisch hergestellt worden.

Durch die schönen Untersuchungen von Küttner[1]), Most[2]) und Poirier[3]), welche die alten Ergebnisse mit der Gerotaschen Methode nachgeprüft haben, kennen wir die Lymphgefäße der Zunge und ihre regionären Drüsen heute recht genau. Strittig blieb nur die Frage, ob auch die submentalen Drüsen zu letzteren zu rechnen seien, wie es Poirier behauptet und abbildet (Fig. 637), während Küttner und Most niemals eine Injektion dieser Drüsen von der Zunge aus erhalten haben. Küttner sagt l. c. p. 776: „Die Glandulae submentales, die Drüsen am unteren Parotisende und die Glandulae cervicales superficiales gehören nicht zum Lymphgebiet der Zunge. Da sie aber mit den submaxillaren und den tiefen cervikalen Lymphdrüsen in Verbindung stehen, verdienen sie Beachtung.“ Most erwähnt bei Beschreibung seiner Befunde die submentalen Lymphdrüsen nicht, fügt aber bei, daß Poirier sie von der Zunge aus injiziert gesehen hat, und erwähnt auch klinische Erfahrungen, nach denen die submentalen

1) H. Küttner, Ueber die Lymphgefäße und Lymphdrüsen der Zunge. 3 Taf. Beitr. z. klin. Chir., Bd. 21, 1898, p. 732—786.

2) A. Most, Die Topographie des Lymphgefäßapparates des Kopfes und Halses in ihrer Bedeutung für die Chirurgie. Berlin, A. Hirschwald, 1906. p. 103—109, Abb. 15 u. 16.

3) Poirier, Le système lymph. et le cancer de la langue. Gaz. hebd., 1902 (mir leider nicht zugänglich; in der Kgl. Bibl. nicht vorhanden). Ich folge desselben Verf. Darstellung in: Traité d'Anatomie humaine, Paris 1902, T. 2, p. 1287—1294, 3 Fig.

Drüsen gleichfalls metastatisch erkranken; besonders interessiert hier der von ihm angeführte Befund von Eicke[1]), welcher sie einmal isoliert infiziert fand.

Ich habe sehr oft versucht, die submentalen Drüsen von der Zunge aus zu injizieren, und zu diesem Zweck die verschiedensten Modifikationen des Einstiches angewendet, stets ohne Erfolg. In diesem Falle gelang es mir zum ersten Male. Die Submentaldrüsen scheinen übrigens zuweilen, beim Erwachsenen wenigstens, fehlen zu können, wie aus den sorgfältigen Untersuchungen von G. Schweitzer[2]) hervorgeht; unter 25 daraufhin genau untersuchten Leichen Erwachsener waren 3, bei denen trotz aufmerksamster Präparation sich keine submentalen Drüsen finden ließen (p. 876). Sie können aber, wie auch mein Bild zeigt, so klein sein, daß sie wohl leicht zu übersehen sind. Im übrigen muß ich Poirier beistimmen, welcher sagt, daß sie nur die aus der Spitze der Zunge stammenden Lymphgefäße aufnehmen. Nachdem ich nun selbst diese Drüsen bei der Injektion der Zunge gefüllt gefunden habe, muß ich mich ihm auch darin anschließen, daß sie zu den regionären Drüsen der Zunge zu rechnen sind.

Eine zweite, anatomisch noch nicht erklärte Tatsache ist die Rolle, welche die Unterkiefer- und die Ohrspeicheldrüse bei Erkrankungen der Zunge, speziell dem Krebs, spielen können. Es ist ja eine bekannte klinische Erfahrung, daß diese beiden Organe öfters metastatisch erkranken. „Es ist Tatsache", sagt Küttner l. c. p. 781, „daß in einem, wenn auch kleinen Teil der Fälle" (solche führt K. an aus den Berichten von v. Winiwarter, Wölfler, Landau, Meyer, Binder, Sachs), „die Submaxillarspeicheldrüse und die Parotis carcinomatös degeneriert gefunden werden. Bei der Sublingualspeicheldrüse kann dies Vorkommnis nicht wunder nehmen, da sie durch ihre Lage einem direkten Uebergreifen des Carcinoms besonders ausgesetzt ist.... In einem Teil der Fälle, wo die Submaxillarspeicheldrüse beteiligt gefunden wird, handelt es sich wohl auch um ein direktes Uebergreifen des Krebses; in anderen Fällen von carcinomatöser Entartung der Submaxillaris und wohl in allen Fällen von Beteiligung der Parotis ist aber nichts von einem Einwuchern des primären Carcinoms nachweisbar, sondern die Speicheldrüsen erkranken in ähnlicher Weise wie Lymphdrüsen." Um dies zu erklären, denkt K. an die diesen Drüsen dicht anliegenden Lymphdrüsen; speziell erwähnt er die innerhalb des

1) Eicke, Ueber den Zungenkrebs und dessen Heilbarkeit auf operativem Wege. Breslau 1901, Dissertation.

2) G. Schweitzer, Die Lymphgefäße des Zahnfleisches und der Zähne beim Menschen und bei Säugetieren. Arch. f. mikrosk. Anat. u. Entwicklungsgesch., Bd. 69, 1907, p. 807—908. 1 Taf.

Kapselraumes der Submaxillaris vorkommenden Lymphknoten. Durch Paulsen, Leaf und besonders durch die wichtigen Untersuchungen von W. v. Brunn[1]), welcher sie bei Gesunden sowie bei den Leichen Krebskranker nachgewiesen hat, sind diese Drüsen genauer bekannt geworden.

In meinem Falle war nun auch eine derartige Drüse vorhanden und zwar war sie injiziert; sie liegt der Submaxillaris so dicht an, daß sie ohne die Injektion ganz sicher nicht als etwas der Submaxillaris Fremdes aufgefallen wäre. Die Vena facialis, welche tief in die Submaxillaris einzuschneiden scheint, trennt in Wirklichkeit hier diese Lymphdrüse von der Speicheldrüse. Ich bezeichne sie in der Abbildung als Lymphoglandula parasubmaxillaris, zum Unterschiede von den 3 Lymphoglandulae submaxillares, welche übrigens, nebenbei bemerkt, in Anzahl und Lage sich hier durchaus typisch verhalten.

Das Auffallendste an diesem Präparate war mir aber die bäumchenartige Zeichnung, die nach Fortnahme des Platysma unter der Kapsel der Speicheldrüse auf ihrer Vorderfläche sichtbar wurde, zumal sich ein Zusammenhang dieser Bäumchen mit dem von der Lymphogl. submaxillaris I herunter und bei der Speicheldrüse vorbeiziehenden Lymphgefäß feststellen ließ; damit ist also die Möglichkeit, diese Bäumchen als das Resultat einer partiellen Anfüllung von Venen, wie sie so leicht sich störend bemerkbar macht, zu deuten, ausgeschlossen. Ein Stück der Submaxillaris, welches solche Bäumchenzeichnung trug, wurde herausgeschnitten, in Paraffin eingebettet und in Schnitte zerlegt: es zeigten sich typische Lymphgefäße im interlobulären Bindegewebe. Ich hatte eigentlich erwartet, Lymphdrüsen zu finden, und die Bäumchen für die bekannte Endigung von Gefäßchen an solchen Lymphdrüsen gehalten. Dem ist aber, an dem herausgeschnittenen Stück wenigstens, nicht so. Auch die anderen Bäumchen herauszunehmen, verbot die Rücksicht darauf, daß das Präparat für die Sammlung aufbewahrt werden sollte.

Da nicht nur die Zunge, sondern auch, ähnlich wie es im Leben bei carcinomatöser Erkrankung geschieht, Teile des Mundbodens und besonders die Sublingualis sich gleichfalls injiziert hatten, so war es nicht möglich, die von der Rückseite in die Submaxillaris und in die Lymphoglandula parasubmaxillaris eindringenden Gefäße, deren Vorhandensein nur festgestellt werden konnte, in ihrem Verlauf zu untersuchen; es konnte mit Sicherheit nur das eine in der Abbildung punktiert gezeichnete Verbindungsstämmchen zwischen Lymphogl. submaxillaris II und Lymphogl. parasubmax. dargestellt werden. Wahr-

1) W. v. Brunn, Die Lymphknoten der Unterkieferspeicheldrüse. Arch. f. klin. Chir., Bd. 69, p. 1—12.

scheinlich handelt es sich bei diesen Bäumchen also um Ausläufer eines oder mehrerer Lymphgefäße, welche durch die Substanz der Speicheldrüse zu oder von der Lymphogl. parasubmaxillaris ziehen.

Ein gewisses Interesse hat dieser Fall wohl noch dadurch, daß die Injektion bis in den Truncus jugularis, bis zu seiner Einmündung in den Venenwinkel bezw. in das Ende des Ductus thoracicus gelangt ist; Aehnliches hat KÜTTNER abgebildet. Man wolle die offenbar retrograd injizierten Anfänge der von den supraclavicularen Lymphdrüsen stammenden Zuflüsse beachten, welche genau so weit, wie sie blaue Injektionsmasse enthielten, in der Abbildung mit dieser Farbe angezeichnet sind. Sie erklären, wie schon die Untersuchungen der mehrfach genannten Autoren gezeigt haben, das Zustandekommen der metastatischen Erkrankungen der Supraclaviculardrüsen. — Vielleicht darf man auch die hier vorhandene Injektion einer tiefen, der Glandula Parotis genäherten, von ihr allerdings durch den hinteren Digastricusbauch teilweise getrennten, Cervicaldrüse (in der Figur als „oberste injizierte Lymphogl. cerv. prof." bezeichnet) zum Verständnis des Zustandekommens der Parotis-Metastasen heranziehen.

Alles in allem genommen, zeigt also dieses Präparat nicht nur ein typisches Bild der regionären Drüsen des Lymphsystems der Zunge (Lymphogl. submentales, submaxillares, cervicales profundae), sondern es sichert auch den ersteren den ihnen streitig gemachten Platz unter den für die Zunge regionären Lymphdrüsen, und ermöglicht durch das Vorhandensein der Lymphgefäßnetze auf der Unterkieferspeicheldrüse und durch die Injektion der Lymphogl. parasubmaxillaris das Verständnis des Zustandekommens der Submaxillaris-Metastasen, vielleicht auch, infolge der Injektion der tiefen, der Parotis genäherten Lymphdrüse, das der Parotis-Metastasen; ferner illustriert es durch den Zusammenhang des Lymphsystems der Zunge mit den supraclavicularen Drüsen die Möglichkeit der Entstehung von Metastasen in dieser Drüsengruppe; schließlich zeigt es noch die innigen Beziehungen des Lymphsystems der Zunge zu dem der Sublingualis und des Mundbodens, welche beide gleichfalls fast totale Injektion aufwiesen. Kurz es bildet eine anatomische Nachahmung aller Verbreitungsmöglichkeiten des Zungencarcinoms, wie sie die bisherigen Abbildungen der regionären Lymphgefäße und Lymphdrüsen nicht bringen. Aus diesem Grunde, und nicht zum Zwecke des Nachweises der regionären Drüsen, die ja im wesentlichen bereits bekannt sind, glaubte ich dieses Präparat hier beschreiben zu sollen.